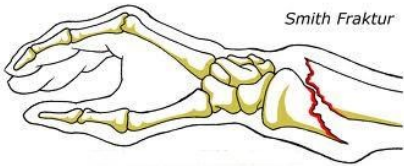
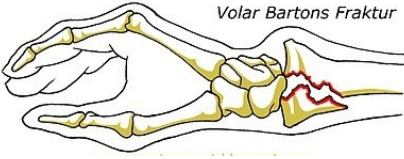




Diagnose	Andre distale radius fraktur - voksne
<p>F. radii, extremitas distalis DS 52.5C</p>	<p>Smiths fraktur</p>  <p>Smith Fraktur</p> <p>En distal ekstraartikulær radius fraktur med volar dislokation af det distale fragment modsat Colles fraktur hvor det distale fragment er dorsal dislokeret. Smith fraktur bliver også kaldt for "Reverse Colles fraktur" (omvendt Colles). Er bruddet derimod intraartikulær kategoriseres bruddet som en Bartons fraktur.</p> <p>Behandling Er ofte et ustabil brud, som kræver osteosyntese. Er bruddet udisloceret og stabilt, kan det behandles konservativt.</p>
<p>F. radii, extremitas distalis DS 52.5A</p>	<p>Bartons fraktur</p>  <p>Volar Bartons Fraktur</p> <p>En distal intraartikulær radius fraktur med volar dislokation af det distale fragment. Altså en Smith fraktur hvor frakturen er intraartikulær. I sjældne tilfælde ses Barton`s fraktur, som oftest vil blive kategoriseres som Colles fraktur (Older type 4).</p> <p>Behandling Eftersom en Barton`s fraktur altid er intraartikulær, dislokeret og oftest kompleks og ustabil, behandles denne som hovedregel operativt med intern fikstion af volar T-skinne.</p>
<p>F. radii, extremitas distalis DS 52.5</p>	<p>Chauffeurs fracture</p>  <p>Styloideus radii fraktur</p>  <p>En distal intraartikulær styloideus radii fraktur. Også kaldet "Chauffeurs fracture". Er en potentiel ustabil fraktur som skal osteosynteres, hvis den er dislokeret og udislokeret behandles med dorsal gips og rtg kontrol efter en uge. Gips i alt i 4 uger.</p>