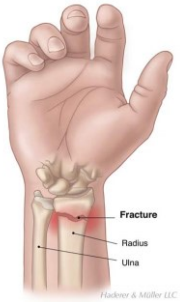


Diagnose	Håndledsfraktur Børn																											
<p>BØRN Fraktura radii exstr distalis DS52.5 "Metafysær fraktur"</p> 	<p>Greenstick/infraktion i distale radius/ulna: Dorsal gipsskinne fra knoer til albue i 3 uger. Hvis der er fraktur i både radius og ulna skal gipsskinnen være høj – vinkel. 3 uger. Afsluttes hos e.l.</p> <p>Komplet fraktur i distale radius/ulna: Maximale acceptable fejlstillinger</p> <table border="1" data-bbox="418 403 1177 667"> <thead> <tr> <th></th> <th>Sagittal plan</th> <th>Sagittal plan</th> <th>Frontal plan</th> </tr> <tr> <th>Alder</th> <th>Drenge</th> <th>Piger</th> <th>Drenge og piger</th> </tr> </thead> <tbody> <tr> <td>4 år til 9 år</td> <td>20 °</td> <td>15 °</td> <td>15 °</td> </tr> <tr> <td>9 år til 11 år</td> <td>15 °</td> <td>10 °</td> <td>5 °</td> </tr> <tr> <td>11 år til 13 år</td> <td>10 °</td> <td>10 °</td> <td>0 °</td> </tr> <tr> <td>> 13 år</td> <td>5 °</td> <td>0 °</td> <td>0 °</td> </tr> </tbody> </table> <p>Reponering i GA. Bandage 4 uger. Rtg efter 1 og 4 uger. Husk neurovaskulære forhold.</p> <p>Dislocerede epifysiolyse fraktur: Indl til reponering i GA</p>					Sagittal plan	Sagittal plan	Frontal plan	Alder	Drenge	Piger	Drenge og piger	4 år til 9 år	20 °	15 °	15 °	9 år til 11 år	15 °	10 °	5 °	11 år til 13 år	10 °	10 °	0 °	> 13 år	5 °	0 °	0 °
	Sagittal plan	Sagittal plan	Frontal plan																									
Alder	Drenge	Piger	Drenge og piger																									
4 år til 9 år	20 °	15 °	15 °																									
9 år til 11 år	15 °	10 °	5 °																									
11 år til 13 år	10 °	10 °	0 °																									
> 13 år	5 °	0 °	0 °																									