

Mønsted's skadestue kompendium

Muskel/sene læsion i femur

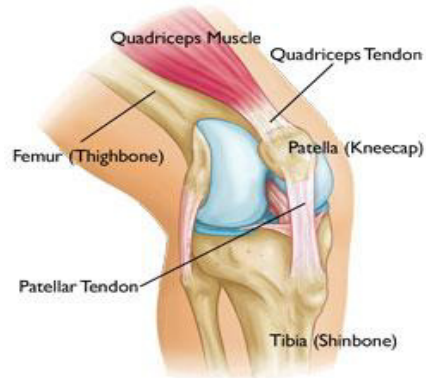
DS76.0 reg. coxae

DS76.7 reg. femoris u.spec.

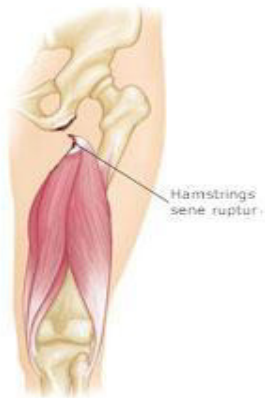DS76.1m.quadriceps

Frisk **ruptur af quadriceps** femoris musklen ses typisk transverselt ved den osteotendinøse overgang.

Pt. kan ikke løfte benet med strakt knæ. Ofte kan defekten palperes. Evt. ultralyd som diagnostisk hjælp.



Altid rtg. af knæet.



Hamstrings sene ruptur.

Proximal afrivning på tuber ischii.

Ofte en sportsskade i forbindelse med sprint, fodbold og basketball. Mange smerter i baglåret.

Forveksles ofte med muskelfiberskade

Skal have taget alm rtg af bækken (mulig afrivning af knogleskal på tuber) og evt MR.

Konfereres med mellemvagt/traumevagt.